Aus dem Zahnärztlichen Institut der Universität Marburg
Direktor: Professor Dr. Hans Fliege.

Untersuchungen über den von Carrea angegebenen

Weg zum Foramen rotundum durch das Foramen palatinum majus und den Canalis palatinus

mit Studien über die Form des Foramen palatinum majus und des Canalis palatinus an 352 Schädeln des Anatomischen Universitäts-Instituts in Marburg

INAUGURAL-DISSERTATION
ZUR ERLANGUNG DER DOKTORWÜRDE IN DER ZAHNHEILKUNDE
DER HOHEN MEDIZINISCHEN FAKULTÄT
DER PHILIPPS-UNIVERSITÄT MARBURG

vorgelegt von

Heinrich Schäfer
approb. Zahnarzt aus Nausis, Kreis Ziegenhain.

Marburg (Lahn) 1937
BUCHDRUCKEREI HERMANN BAUER

Angenommen von der Medizinischen Fakultät Marburg
am 17. März 1937.

Referent: Prof. Dr. Hans Fliege.
Gedruckt mit Genehmigung der Fakultät.

R. UNIV.
BIBLIOTHEEK
LEIDEN

Meinem verehrten Lehrer

Herrn Professor Dr. H. Fliege

Digitized by the Internet Archive
in 2026

https://archive.org/details/IA41554427_0117

Durch die Narkose ist es einem Operateur möglich, Eingriffe am lebenden Körper schmerzlos auszuführen. Da aber die Anwendung der Narkose neben der Erkrankung und dem chirurgischen Eingriff noch ein drittes Gefahrenmoment mit sich bringt, nämlich die Möglichkeit, einer direkten Lähmung der lebenswichtigen vegetativen Zentren (Atmung und Kreislauf), hat sich eine andere Art der Schmerzverhütung durchgesetzt, die örtliche Betäubung. Während bei der Narkose eine Lähmung der zentralen Endorgane, eine zentrale Gefühllosigkeit eintritt, die über den ganzen Körper verbreitet und gewöhnlich mit einer Störung des Bewußtseins verbunden ist, machen wir durch die Lokalanästhesie besser -analgesie nur den Teil des Körpers unempfindlich, an dem wir operieren wollen.

Abgesehen von den frühesten Versuchen durch Abbinden der Extremitäten oder durch Einwirkung von Kälte auf das Operationsgebiet geht die örtliche Betäubung zurück auf die ersten Feststellungen des Wiener Arztes Koller (1884) über eine Schmerzausschaltung am Auge unter der Einwirkung von 2%igem Kokain, die ihm die schmerzlose Ausführung von Augenoperationen gestattete. Die Infiltrationsanästhesie wurde dann von Schleich 1891 experimentell und praktisch eingeleitet. Diese Methode gewann besonders nach Ersatz des Kokains durch das weniger giftige, synthetisch hergestellte Novokain (Einhorn 1905) immer größere Verbreitung (nach Hesse, Lendle, Schoen).

Durch die Einführung des Suprarenins (1902) und des Novokains (1905) erlebte die Lokalanästhesie den ungeheuren Aufschwung, sodaß sie heute unentbehrlich ist. Dies gilt im Besonderen für die zahnärztliche Chirurgie, wo die örtliche Betäubung fast ausschließlich angewandt wird.

Den Ausbau der Lokalanästhesie für die Zahnheilkunde hat sich das hiesige zahnärztliche Institut sehr angelegen sein lassen. In Bezug auf Injektionstechnik und Injektionslösung haben sich Guido Fischer, Fliege und Seidel † besondere Verdienste erworben.

Durch Applikation des Injektionsmittels in nächster Nähe des Nerven gelangt dies durch Diffusion in das Nervengewebe und ruft dort eine reversible Lähmung der Reizleitungsbahnen hervor.

Im Gegensatz zu anderen Autoren unterscheidet die Marburger Schule Leitungsanästhesie und Endanästhesie. Bei der Endanästhesie wird das Mittel in der Nähe der Nervenendigungen deponiert

und zwar durch Einstich in die bukkale und linguale oder palatinale Schleimhaut in der Nähe der Wurzelspitzen der Zähne. Von dieser Art zu injizieren wird wohl am meisten Gebrauch gemacht, namentlich im Oberkiefer, da ja hier die die Zahnwurzel bedeckende Knochenlamelle des Alveolarfortsatzes dünn genug ist, um das Mittel leicht diffundieren zu lassen. Bei der Leitungsanästhesie, ohne die ja im Unterkiefer gar nicht auszukommen ist und die am Oberkiefer bei der Entfernung von Molaren nötig wird, werden die Nervenstämme möglichst weit zentralwärts blokkiert. Vornehmlich geschieht dies in der Nähe oder an den Austrittsstellen der Nerven aus dem Knochen bezw. an den Eintrittsstellen in den Knochen.

Für zahnärztliche Eingriffe wird von der Marburger Zahnärztlichen Schule die Leitungsanästhesie am Foramen mandibulare, am Tuber maxillare, im Foramen incisivum, vor dem Foramen infraorbitale und vor dem Foramen palatinum majus ausgeführt.

Zum Zwecke einer eingehenden Untersuchung solcher Nervenaustrittsstellen hat Fliege durch seine Schüler Herkelmann, Leukel, Löke und Schmidt über die anatomischen Verhältnisse am For. mentale, am Tuber maxillare, am Foramen incisivum und am For. mandibulare berichten lassen. Ich habe die Aufgabe, über das Foramen palatinum majus zu berichten.

Lage und Form des Foramen palatinum majus:

Gefäße und Nerven, die den harten Gaumen versorgen, nehmen dahin zwei Wege, einmal durch das Foramen incisivum, zum anderen durch das Foramen palatinum majus, die Oeffnung des von der Flügelgaumengrube herkommenden Canalis pterygopalatinus. Von den Nervenstämmen, die beide vom zweiten Trigeminusast kommen, innerviert der eine den harten Gaumen und einen Teil des Alveolarfortsatzes in der Schneidezahngegend und der andere, der Nervus palatinus anterior, den harten Gaumen und den palatinalen Teil des Alveolarfortsatzes in der Gegend der Molaren und Prämolaren.

In Bezug auf die Innervation schreibt M o r a l über das For. pal. maj.: „Der Nervus palatinus anterior kommt vom Ganglion sphenopalatinum und tritt, nachdem er den Canalis pterygopalatinus durchzogen hat, durch das For. pal. maj. auf die freie Oberfläche des Gaumens. An der Stelle, wo das Foramen liegt, findet sich ein deutlicher, fast rechter Winkel, der von der horizontalen Platte des Gaumenbeines und der vertikalen Lamelle des Alveolarfortsatzes gebildet wird; in diesem Winkel liegen die Nerven und Gefäße, und über sie hinweg ist, wie ein Zelt, die Schleimhaut ausgebreitet. Es liegen demnach die Organe, obwohl frei auf dem Gaumen, dennoch durch die beiden Knochenplatten sehr geschützt in der Tiefe, umhüllt vom Bindegewebe, das nach vorn zu an

Derbheit zunimmt und dann allmählich in das Stratum mucosum der Gaumenschleimhaut übergeht. Drückt man auf diese Gegend mit dem Finger, so findet man ein geringes Nachgeben, viel mehr wie etwa in der Gegend der Prämolaren oder gar der Frontzähne. Das Foramen pal. maj. ist in Bezug auf seine Größe nicht allzu bedeutenden Schwankungen unterworfen, es ist im allgemeinen so weit, daß man mit einer mittelstarken Injektionsnadel gut in dasselbe eindringen kann; gelegentlich kann dieses Foramen aber auch einmal abnorm weit sein.

Sobald der Nerv das Foramen verlassen hat, teilt er sich in eine Anzahl kleine Stämme, die in den Rillen und Vertiefungen der freien Gaumenfläche verlaufen und öfters von Vorsprüngen und Cristen verdeckt sind. Ein feiner Ast anastomisiert mit dem Endzweig des Nervus nasopalatinus Scarpae, dem Nervus incisivus nach dessen Durchtritt durch den Canalis incisivus. Dieser Nerv ist der stärkste von den Nervi superiores post. mediales. Mithin fällt die Innervierung des harten Gaumens dem Nervus palatinus anterior und dem Nervus inc. zu. Da diese beiden nun teils direkt, teils indirekt aus dem Ganglion sphenopalatinum entspringen, so kann man sagen, daß die ganze palatinale Schleimhaut von einer großen Schleife des Ganglion sphenopalatinum versorgt wird, gerade wie die bukkolabiale Seite des Oberkiefers von einer Schleife des Nervus infraorbitalis."

Ueber die Innervation durch das Foramen berichtet Sobotta: „Die zum Gaumen tretenden Aeste des Ganglion sphenopalatinum laufen durch den Canalis pterygopalatinus in Begleitung der Arteria palatina descendens. Sie zerfallen schon innerhalb des Kanals in mehrere durch gemeinsame Scheide verbundene Aeste, welche die Foramina palatina zum Austritt aus dem Kanal benutzen. Es sind 1. Nervus palatinus anterior, 2. N. pal. medius und 3. N. pal. posterior."

Ueber den Bau des Foramen schreibt derselbe Autor: „Der von der Fossa pterygopalatina ausgehende Canalis pterygopalatinus wird durch die Zusammenfügung der drei gleichnamig benannten Furchen des Gaumenbeines, Oberkiefers und Processus pterygoideus gebildet. Er sendet feine Kanälchen aus, welche in die Nasenhöhle münden, teilt sich kurz vor seinem unteren Ende und mündet in die genannten Foramina palatina aus."

Aehnlich ist die Beschreibung von Spalteholz: „. . . Nach unten verschmälert sie sich (die Fossa pterygoidea) zu dem Canalis pterygopalatinus, der sich in die Canales palatini ossis palatini fortsetzt und in den Foramina pal. maj. und minora auf der unteren Fläche des palatinum durum öffnet; von dem Canalis pterygopalatinus dringen feine Kanälchen durch die Pars perpendicularis ossis palatini in die Nasenhöhle."

Ueber die Lage des Foramen äußert sich Wetzel: „. . . An ihrer hinteren äußeren Ecke (der Gaumenbeine) sehen wir das

große Gaumenloch, Foramen palatinum majus und die kleinen Gaumenlöcher, For. pal. minora. Von dem For. pal. maj. aus ziehen zwei Furchen nach vorn, Sulci palatini, die bei typischer Ausbildung durch einen Knochengrat, Spina palatina, von einander getrennt sind."

Genauere Angaben, das Foramen aufzufinden, macht Kantorowicz: „Palatinal vom jeweils letzten Molaren findet sich in der Schleimhaut eine seichte Vertiefung, unter welcher der Canalis pterygopalatinus die Gaumenplatte durchbohrt."

In einem anderen Abschnitt: „(Das For. pal. maj.) Es wird folgendermaßen bestimmt. Die Schleimhaut des weichen Gaumens setzt sich scharf gegen den harten Gaumen durch einen Farbwechsel ab. Der weiche Gaumen ist dunkel, der harte blaßrosa gefärbt. 1 cm vor dieser Stelle, sowie 1 cm palatinal vom Gingivalrand des an dieser Stelle befindlichen Molaren wird eingestochen in der Richtung senkrecht nach oben."

Eingehende anatomische Angaben über das Foramen finden wir bei Sicher: „Es liegt gerade medial von der distalen Hälfte der Alveole des letzten Mahlzahnes, gewöhnlich des 3., falls dieser noch nicht durchgebrochen ist, des 2. und zwar in der am Skelett stets scharfen Furche zwischen Gaumendach und Seitenwand, d. i. Processus alveolaris. Die Schleimhaut folgt dem Knochen nicht ganz genau, kleidet vielmehr den scharfen Winkel so aus, daß er am Lebenden zu einer viel flacheren Furche wird. Dies ist einerseits auf die allgemeine Dicke der Schleimhaut zurückzuführen, andererseits auf den Umstand, daß hier, wo mit den Nervi palatini auch die gleichnamige Arterie die Mundhöhle betritt, die Stämme der Nerven und Gefäße überdies von einem ziemlich dicken Polster lokkeren, fetthaltigen Bindegewebes umhüllt sind."

„Das Foramen palatinum liegt durchschnittlich etwa 5 mm vor dem hinteren Rand des harten Gaumens. Der Einstich befindet sich also etwa 15 mm vor der Grenzlinie der beiden Gaumenabschnitte. Dabei liegt er gerade an der Grenze zwischen Gaumendach und Alveolarfortsatz oder, wenn diese beiden Wandteile weniger scharf von einander abgesetzt sind, in der tiefsten Konkavität der sie trennenden Furche."

Nach Hubmann soll das For. pal. maj. in über 95% aller Fälle die von Fischer beschriebene Lage einnehmen. Dort heißt es: „Schwierigkeiten bietet gelegentlich nur die Aufsuchung des Foramen, das hinsichtlich seiner Größe und Anlage individuellen Schwankungen unterliegt. Es erhebt sich in der Regel über der Distalkante des letzten Molaren, wie Hubmann mit Recht betont, und wird durch eine leichte Schleimhautgrube angedeutet."

Auch Spalteholz gibt eine ähnliche Beschreibung. Moral hat sich bemüht, die Lage der Foramina am harten Gaumen eindeutig festzustellen. Er ist dabei von festen Punkten die leicht zu-

gänglich sind, ausgegangen. Die Ergebnisse seiner Messungen gebe ich in nachfolgender Uebersicht:

		Abstand des For. pal. m. vom For. inc.	Abstand der For. pal. voneinander	Abstand des For. pal. m. von d. Berührungsstellen d. m. Schneidez.	Abstand des For. pal. maj. vom I. Mol.	II. Mol.	III. Mol.
		mm	mm	mm	mm		
Mittelwerte	Kinder	25	25	38	13,7	13,7	15,5
	Erwachsene	35	34	56			
Schwankung	Kinder	21—31,5	21—32	34,5—50	9,5—17		11—22
	Erwachsene	30,5—43	30—40,5	47—66			

Da die Angaben über das Foramen hinsichtlich der Lage, Größe und Form teils unklar, teils von einander verschieden sind, habe ich mit Genehmigung des Direktors des Anatomischen Universitäts-Institut Marburg, Herrn Professor Dr. Becher, dem ich an dieser Stelle für sein liebenswürdiges Entgegenkommen meinen verbindlichsten Dank sage, an dem reichhaltigen Material seines Instituts Untersuchungen und Messungen vorgenommen. Meine gefundenen Durchschnittswerte sind das Ergebnis von 352 Messungen an mazerierten Schädeln.

An der Bildung der Oeffnung des For. sind, wie aus der angeführten Schilderung von Sobotta klar hervorgeht, das Gaumenbein, der Oberkiefer und der Processus pterygoideus des Keilbeins beteiligt. Der Canalis palatinus wird aus folgenden Knochen gebildet: lateral von der Pars perpendicularis ossis maxillae, distal von der vorderen Fläche des Processus pterygoideus und in der Richtung nach der Nasenhöhle von der Pars perpendicularis ossis palatini. Gerade an der Mündung des Canalis, am Foramen nämlich, geht die hintere Wand der Maxilla über in den Alveolarfortsatz, die Pars perpendicularis ossis palatini wird zur Pars horizontalis und der Processus pyramidalis ossis palatini legt sich an die hintere Fläche des Processus alveolaris an, schiebt sich in die Fissura pterygoidea, verbindet also die Lamina medialis, die Lamina lateralis und die hintere Fläche des Processus alveolaris und bildet so den distalen Rand des For. pal. maj.

Je nachdem, in welchem Maße den erwähnten Knochenteilen die Bildung des For. zufällt, wird das For. selbst geformt sein; auch die Stellung der Knochenteile zueinander wird die Gestaltung des For. beeinflussen, z. B. die Pars horizontalis und vertikalis ossis palatini werden, wenn sie in einer flachen Kurve sich vereinigen, eine trichterförmige Gestalt hervorrufen.

Es läßt sich daher für die Form des Foramen keine Norm

angeben. Jedoch habe ich häufig eine fast dreieckige Form beobachtet (Abb. 1), wobei meistens die kürzeste Seite der Begrenzung durch den Prozessus pyramidalis dargestellt wird. Manchmal zeigte sich eine myrthenblattähnliche Form (Abb. 2), und in 39 Fällen war das For. fast kreisrund (Abb. 3). In 147, den meisten Fällen, war die Form oval (Abb. 4—7), der größte Durchmesser ungefähr parallel der Medianebene liegend.

Diese somit meistens ovale Oeffnung setzt sich nach medial in einen Halbkanal fort, der, am harten Gaumen sich verzweigend, Gefäße und Nerven führt, die aus dem Canalis palatinus kommen. Dadurch kommt es, daß der Uebergang nach medial in den meisten Fällen mehr, manchmal weniger ausgeglichen ist.

Meine Untersuchungen decken sich nicht mit denen von Moral, der sich folgendermaßen geäußert hat: „Die Umrandung (des For.) ist deutlich und scharf, denn der Kanal setzt sich nicht in einen in gleicher Richtung verlaufenden Halbkanal fort." Diesen Halbkanal habe ich ohne eine einzige Ausnahme beobachtet; und da der Canalis pterygopalatinus ohnehin schon zum Gaumendach etwas geneigt ist (Abb. 17 u. 18), ist es gar nicht überraschend, einen allmählichen Uebergang zum Halbkanal vorzufinden.

Dieselbe Beobachtung hat schon Corning gemacht, wenn er schreibt: „Durch die Pars horizontalis des Gaumenbeins und den Processus alveolaris des Oberkiefers wird die untere Oeffnung des Canalis pterygopalatinus abgegrenzt; dieselbe geht häufig in eine nach vorne sich ausziehende Rinne über, in welcher die aus dem Canalis pterygopalatinus zum Gaumen tretende Arteria palatina major mit dem Nervus palatinus verläuft."

Jedoch nach distal und nur da kann man von einer „deutlichen und scharfen Umrandung" (Moral) sprechen; hier bildet der Processus pyramidalis wie früher beschrieben, von der Lamina horizontalis ossis palatini zum Processus alveolaris ziehend, einen Wulst, der auch beim Lebenden durch Druck mit dem Finger auf die Schleimhaut zu fühlen ist.

Ebenso wie die Form ist auch die Größe des For. pal. maj. sehr verschieden. Als größten Wert habe ich einen Längsdurchmesser von 9 mm mit einem Querdurchmesser von 4 mm gefunden (Abb. 8). In Abb. 4 ist das Foramen der linken Seite 8 mm lang und 4 mm breit; ein anderes war 7 mm lang und 5 mm breit.

Der kleinste Längsdurchmesser betrug 3 und der Querdurchmesser 1,5 mm. Enge Foramina pal. maj. sind in den Abb. 10, 11 und 13 zu sehen.

Der Durchschnittswert für den Längsdurchmesser ist 4,8 mm und für den Querdurchmesser 2,9 mm.

In 26 Fällen war jedoch das Foramen so eng, daß eine Sondierung Schwierigkeiten bereitete. Dieselbe Schwierigkeit ergab sich

auch dadurch, daß das Foramen oft seitlich stark plattgedrückt war und in diesen Fällen mehr als Schlitz zu bezeichnen wäre (Abb. 9, 12).

In 239 Fällen habe ich das Foramen mit einer 1 mm starken Sonde bequem sondieren können. Dies ist natürlich nur dadurch möglich, daß der anschließende Canalis palatinus und Canalis pterygomaxillaris die Sonde bequem hindurchläßt. In 71 Fällen war der Canalis pterygopalatinus sogar so geräumig, daß die eingeführte Sonde im Kanal so bewegt werden konnte, daß ihre Richtung mit der des Kanals weit verschieden war.

Bei 128 Fällen beobachtete ich, daß sich der Canalis palatinus nach oben zu wesentlich verengt. Dadurch weist das Foramen einen trichterförmigen Charakter auf.

Zeigt nun der Canalis pterygopalatinus auch keinen geraden Verlauf, sondern ist er nach irgendeiner Richtung hin abgeknickt, so wird dieser Zustand mit einer mehr oder weniger starken Verengung eine Sondierung sehr erschweren, wenn nicht unmöglich machen. So ließ sich in 26 Fällen eine 1 mm starke Sonde nicht einführen.

In weiteren 88 Fällen war ein Durchschieben der Sonde möglich, jedoch nur unter starker Reibung an der Wandung des Canalis pterygopalatinus.

Diese Möglichkeit der Sondierung veranschaulicht wohl am besten die Größe und Form des For. pal. maj. mit dem sich anschließenden Canalis palatinus.

Ich gebe daher diese Ergebnisse noch einmal zusammenfassend, die Zahl der Fälle angegeben in Prozentzahlen.

1. In 68,5% Fällen bequeme Sondierung, Schwenkungen der Sonde möglich.
2. In 24,8% Fällen starke Reibung an der Wandung.
3. In 6,8% Fällen keine Sondierung möglich.

(In den unter 1 angegebenen Fällen kann von einer Führung der Sonde durch den Kanal nicht gesprochen werden; die Richtung der Sonde ist vielmehr der Willkür ausgesetzt.)

Bezüglich der Lage des For. pal. maj. haben Sicher und Kantorowicz als Anhaltspunkt die Grenze zwischen hartem und weichem Gaumen angegeben. Nach Sicher soll das For. $^1/_2$ cm und nach Kantorowicz 1 cm vor der Grenze liegen. Die Verschiedenheit dieser beiden Zahlen und die Verschiedenartigkeit der Lage des For. in meinen Abbildungen geben dieser Methode das For. zu finden, eine große Unsicherheit. Nur insofern kann ich die Grenze zwischen hartem und weichem Gaumen als Orientierung gelten lassen als das Foramen im harten Gaumen liegen muß.

Sicher und Kantorowicz benutzen außerdem noch zur

Bestimmung der Lage den jeweiligen letzten Molaren, ebenso Fischer, Spaltenholz, Hubmann und Moral.

Nach Kantorowicz soll das Foramen 1 cm palatinal vom Gingivalrande des an dieser durch den Abstand von der Grenze zwischen hartem und weichem Gaumen bestimmten Stelle befindlichen Molaren liegen, nach Sicher medial von der distalen Hälfte der Alveole des letzten Molaren und zwar „in der am Skelett stets scharfen Furche zwischen Gaumendach und Seitenwand, d. i. Processus alveolaris".

Fischer findet das Foramen, indem er über der Distalkante des letzten Molaren die Vertiefung in der Schleimhaut selbst aufsucht.

Aehnlich wie Moral habe ich, von festen Punkten, die „leicht zugänglich" sind, ausgehend, versucht, die Lage des Foramen zu bestimmen. Ich habe auch seine Angaben über Entfernung des For. pal maj. vom For. incisivum und der beiden For. pal. maj. von einander und den Abstand des For. pal. maj. von der Berührungsstelle der Schneidezähne mit meinen Ergebnissen verglichen.

Da mir ein reichhaltigeres Material zur Verfügung stand als den übrigen Autoren, glaube ich genauere Ergebnisse erzielen zu können. In der folgenden Tabelle findet sich eine Uebersicht über die Lage des For. pal. maj. in Beziehung zu

dem Foramen incisivum,
den Berührungsstellen der mittleren oberen Schneidezähne,
den distalen Schneidekanten der oberen Eckzähne und dem Alveolarkamm in der Gegend des letzten Molaren.

Abstand der Foramina pal. maj.	Mittelwert	Schwankung
1. von einander	2,9 cm	1,8 — 3,9 cm
	(Moral: 3,4 „)	
2. vom Foramen inc.	3,9 „	2,5 — 4,7 „
	(Moral: 3,5 „)	
3. von den Berührungsstellen von $\frac{1}{1}$	5,0 „	3,4 — 6,2 „
	(Moral: 5,6 „)	
4. von der dist. Schneidekante von $\frac{3}{3}$	4,2 „	2,5 — 5,0 „
5. vom Alveolark. in der Gegend der Molaren	7,8 mm	2,0 — 17,0 mm
	(Moral: 7,5 „)	

Um einen Vergleich mit den Messungsergebnissen von Moral herbeizuführen, habe ich dessen Mittelwerte in meiner Tabelle mit angeführt. Für den Abstand der beiden For. pal. maj. hat Moral einen größeren Wert und für die Entfernung For. inc. — For. pal. maj. einen kleineren Wert gefunden. Die Folgerung von Moral, diese drei Foramina lägen in 54% aller Fälle ungefähr an den Ecken

eines annähernd gleichseitigen Dreiecks, kann ich somit nicht bestätigen. Wohl ist das Dreieck in den meisten Fällen gleichschenklig. Nur in einem einzigen Falle konnte ich sehen, daß das erwähnte Dreieck tatsächlich gleichseitig war; dieser eine Fall unter 352 ist als eine Ausnahme zu bezeichnen.

Als Entfernung des For. von den Berührungsstellen der oberen mittleren Schneidezähne habe ich einen kleineren Durchschnittswert errechnet; aus der Schwankung von 2,8 cm (!) ist zu ersehen, wie verschieden diese Entfernung sein kann. (Schwankung = größter gefundener Wert — kleinster gefundener Wert).

Für die Entfernung des Foramen von der distalen Schneidekante des gleichseitigen Eckzahnes habe ich in den weitaus meisten Fällen Zahlen gefunden, die dem in der Tabelle angegebenen Durchschnittswert äußerst nahe liegen. Trotzdem ist durch einige Abweichungen die verhältnismäßig große Schwankung herbeigeführt worden. Die letzte Spalte der Tabelle bedeutet das Ergebnis der Messung des Abstandes des Foramen von einer gedachten Ebene, die durch die Mittelachsen der Molaren bestimmt wird; praktisch wird dies gleichbedeutend sein mit der kürzesten Entfernung zum Alveolarkamm. Die gefundene Durchschnittsentfernung 7,8 mm ist der von Moral angegebenen annähernd gleichgekommen.

Ueber die Lage des Foramen zum jeweiligen letzten Molaren schreibt Moral: „Ein anderer wichtiger Punkt zur Feststellung der Lage des For. pal. maj. ist seine Entfernung vom freien Alveolarrande des II. resp. III. Molaren. Nach unseren Untersuchungen ist das Foramen pal. maj. in allen Fällen nach der Mittellinie zu von der distalen Kante des letzten Zahnes der betreffenden Kieferseite gelegen, d. h. etwa bis zum 10. oder 11. Lebensjahr palatinal vom I. Mol. und bis zum Erscheinen des Weisheitszahnes palatinal vom II. Mol. und dann palatinal von jenem. Das For. pal. maj. liegt fast immer $^1/_2$ cm vom Ende des Processus alveolaris entfernt. In denjenigen Fällen, in denen der III. Mol. nicht angelegt ist, liegt es palatinal vom II. Die Verschiebung des For. pal. maj. nach hinten ist aus dem Wachstum des Alveolarfortsatzes zu erklären. —“

Sicher geht sogar noch weiter, indem er behauptet, das Foramen läge „gerade medial von der distalen Hälfte der Alveole des letzten Mahlzahnes“.

Da sich nun schon bei der Messung des Abstandes des For. vom Alveolarkamm eine bedeutende Schwankung nämlich 15 mm (s. Tabelle) ergeben hat, habe ich es für unangebracht gehalten, noch den erwähnten jeweiligen letzten Molaren, der an sich schon Variationen der Lage aufweist, heranzuziehen.

Einzig und allein die Tatsache, daß das Foramen pal. maj. in den meisten Fällen in der Nähe des jeweiligen letzten Molaren sich befindet, sei erwähnt.

In 44 Fällen lag das Foramen palatinalwärts neben der Mittelachse des letzten Molaren (Abb. 7) und in 15 Fällen sogar medial vom letzten Molaren (Abb. 6, 12, 15, 16); das sind schon allein 18% ohne die, bei denen das Foramen weit distal vom betreffenden Molaren sich befindet (Abb. 13, 14).

Die von Sicher, Fischer und z. T. von Moral beschriebene Lage des Foramen kann somit keine Allgemeingültigkeit haben.

Die Foramina palatina minora:

In den Foramina pal. min. verlaufen Abzweigungen des Nervus palatinus, die sich entsprechend der Lage der For. pal. min. weiter nach hinten wenden, also zur Versorgung des harten Gaumens nicht mehr in Frage kommen. Von Sobotta, Spalteholz und Wetzel werden zwei Abzweigungen beschrieben, von denen die vordere (der Nervus palatinus medius) Tonsille und Gaumenbögen und die hintere (der Nervus palatinus posterior) den weichen Gaumen innerviert.

Nach Sobotta zerfällt der Nervus palatinus „schon innerhalb des Kanals in mehrere durch gemeinsame Scheide verbundene Aeste, welche die Foramina palatina zum Austritt aus dem Kanal benutzen".

Die For. pal. min. sind die Ausgänge von feinen Kanälchen, die, da, wo sich der Processus pyramidalis ossis palatini um das For. pal. maj. herumlegt, diesen durchbohren oder zwischen ihm und dem Processus alveolaris verlaufen und die Richtung nach unten hinten einnehmen.

Am Skelett habe ich in einigen Fällen statt 2 nur 1 (Abb. 6, linke Seite) oder gar 3 For. pal. minora gesehen (Abb. 1). Das kleinste For. liegt meistens lateral. Obwohl sie im allgemeinen und im Verhältnis zum Foramen palatinum majus sehr klein sind, ja manchmal so, daß sie beim oberflächlichen Betrachten gar nicht als solche zu erkennen sind (Abb. 1—4, 7—9, 12, 14—16), gibt es Ausnahmen, bei denen ein Foramen minus (gewöhnlich das mittlere) fast die Größe des Foramen majus aufweist (Abb. 5, 6, 10, 11, 13).

Als anatomisches Kuriosum ist Abb. 6 zu bezeichnen; hier würde man bei Aufsuchen des For. pal. maj. nach Moral und Sicher unfehlbar mit der Injektionsnadel in das For. pal. medius geraten, da es nun einmal palatinal von der distalen Alveole vom letzten Molaren liegt und auch der Größe nach für dieses gehalten werden könnte.



Abbildung 1: Schädel I N 6.
For. pal. maj. dreieckig, 3 For. pal. min.

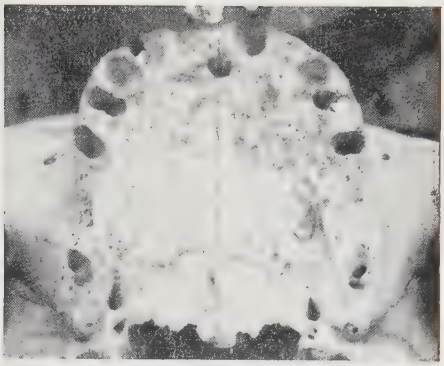

Abbildung 2: Schädel 56.
For. pal. maj. birnenförmig.

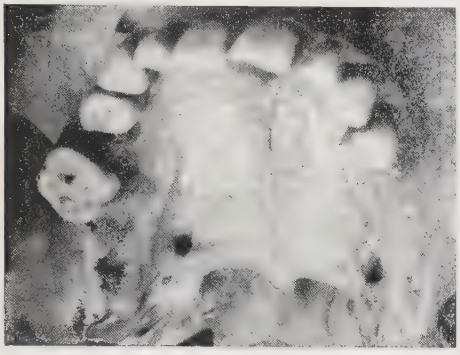

Abbildung 3: Schädel AS 3060.
For. pal. maj. kreisrund.

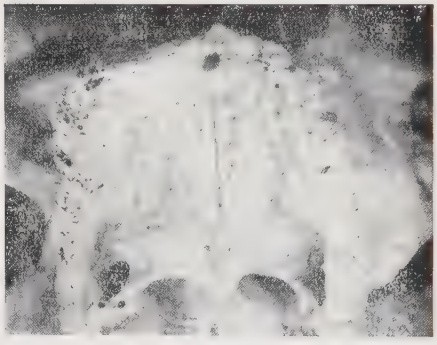

Abbildung 4: Schädel AS 106.
For. oval und groß, 2 For. min.

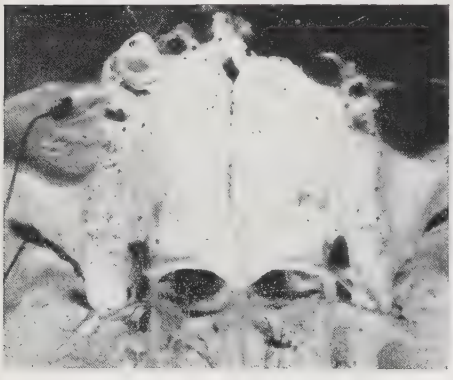

Abbildung 5: Schädel JN 479.
For. maj. oval, 2 For. min.,
das kleinste lateral.

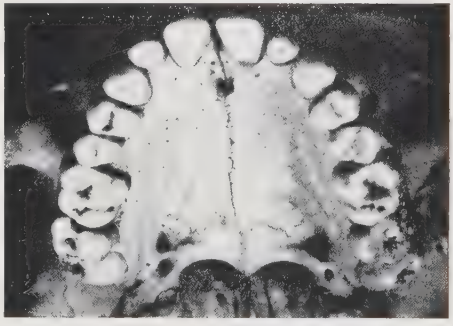

Abbildung 6: Schädel AS 3081.
For. maj. und For. min. fast gleich groß.
For. maj. oval.

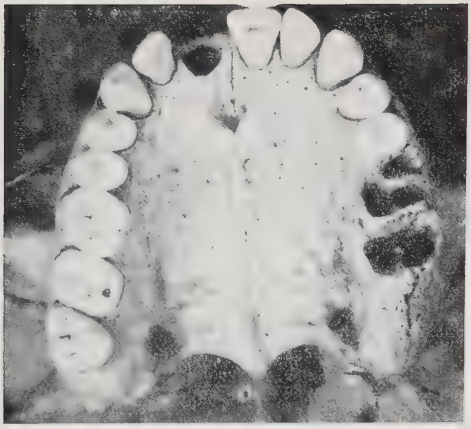

Abbildung 7: Schädel AS 141.
For. maj. oval u. trichterf. Lage d. For. neb. $\frac{8|}{}$

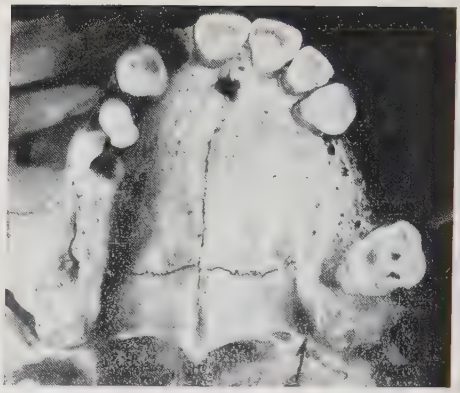

Abbildung 8: Schädel AS 3190.
Sehr großes For. maj.

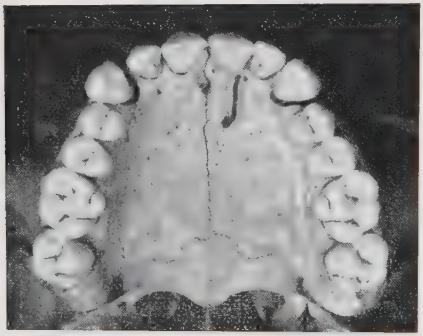

Abbildung 9: Schädel AS 3145.
For. spaltartig, klein.

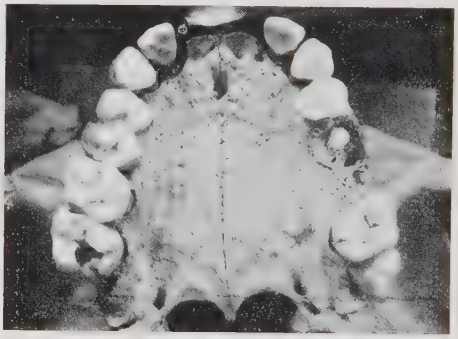

Abbildung 10: Schädel AS II 10.
For. maj. und Can. pal. sehr eng.

Abbildung 11: Schädel AS 3268.
For. min. fast größer als For. maj.

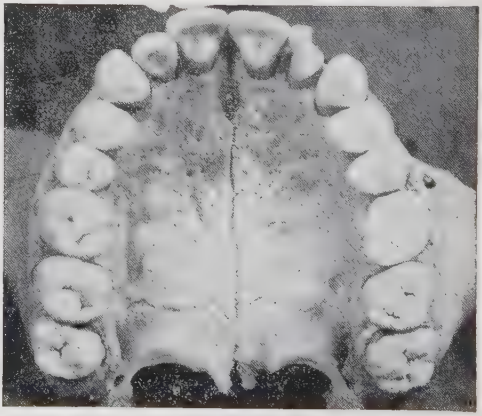

Abbildung 12: Schädel JN 1311.
For. maj. oval, Lage des For. neben der med. Kante von $\frac{8|8}{}$.

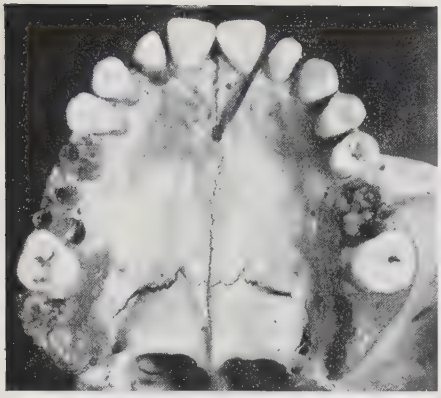

Abbildung 13: Schädel AS 3080.
Lage des For. dist. vom letzten Mol.

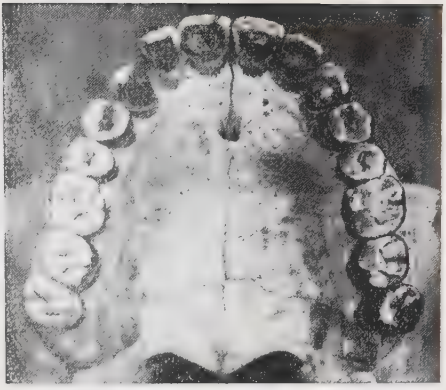

Abbildung 14: Schädel AS 3039.
Lage des For. dist. vom letzten Mol.

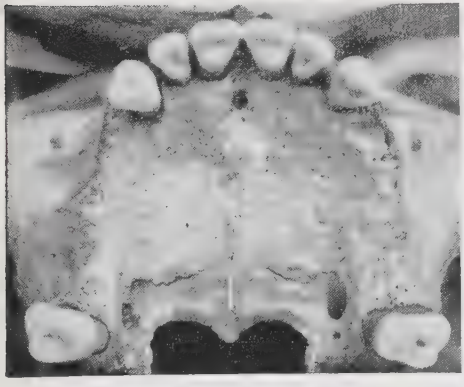

Abbildung 15: Schädel AS 3242.
Lage des For. med. vom letzten Mol.

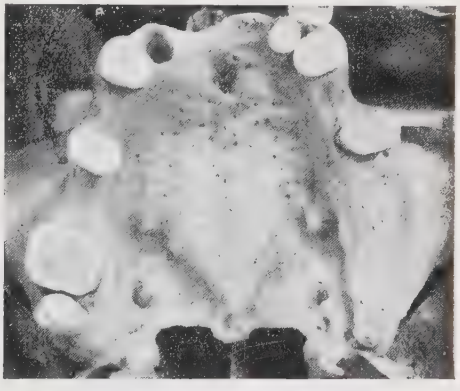

Abbildung 16: Schädel AS I 23.
Lage des For. dist. von $\underline{7}|$, iast neben $\underline{7}|$.



Abbildung 17: Schädel AS 111.
(siehe Darstellung 1.)

Abbildung 18: Schädel AS 112.
(siehe Darstellung 2, 3).

Ueber die Ausnutzung der anatomischen Verhältnisse am Foramen palatinum majus für Zwecke der Leitungsanästhesie durch Injektion bestehen in der Literatur große Meinungsverschiedenheiten. Die Marburger Schule setzt das Injektionsdepot unmittelbar vor das For. pal. maj. Dadurch wird infolge Gewebsinfiltration der Nervus palatinus anterior blockiert, und die betreffende Hälfte des harten Gaumens mit Schleimhaut der pal. Seite des Alveolarfortsatzes bis zum Innervationsgebiet des Nervus incisivus, d. i. bis 1 cm vor dem Foramen incisivum und seitlich bis zum Eckzahn einschließlich analgetisch (Löke).

Da aber zu einer Extraktion eines Zahnes als dem am häufigsten vorkommenden chirurgischen Eingriff des Zahnarztes der bukkale Einstich dadurch nicht erspart werden kann, wird hier die Endanästhesie häufiger angewandt als die Leitungsanästhesie. Natürlich wird sich bei Eingriffen, die sich auf den gesamten harten Gaumen erstrecken oder bei Unempfindlichmachen des ganzen Oberkiefers die Notwendigkeit ergeben, beide Nervi palatini ant. auszuschalten.

Ueber die Ausführung der Anästhesie schreibt Sicher: „Um die Anästhesie auszuführen, ist es nicht unbedingt erforderlich, das For. pal. maj. direkt zu erreichen, sondern es genügt, in jenes lockere Bindegewebe in der nächsten Nähe der Knochenöffnung zu injizieren, da die Flüssigkeit sich nur in diesem Bindegewebsraum verbreiten kann und daher notwendigerweise den Nervenstamm umspült. Dies kommt daher, daß sonst die Gaumenschleimhaut mit dem Periost durch straffes fast sehniges Bindegewebe verbunden ist, das eine Verbreitung einer injizierten Flüssigkeit nur schwer zuläßt. Daher kann auch gerade als Kriterium für das Gelingen der palatinalen Leitungsanästhesie der Umstand dienen, daß die Injektion einen verhältnismäßig geringen Druck erfordert, während sonst die Injektion in die Gaumenschleimhaut nur unter starkem Druck möglich ist."

Auch Kantorowicz ist der Ansicht, daß „das Eindringen in den Kanal für die üblichen Operationen am Alveolarfortsatz unnötig sei".

Aehnlicher Ansicht ist Pichler: „Es ist nicht nötig, in das Foramen direkt, sondern in der nächsten Nähe der Knochenöffnung zu injizieren . . ."

Dagegen empfiehlt Härtel, in das Foramen einzugehen: „— Hier ist das Foramen meist in der Schleimhaut in Form eines Grübchens sichtbar. Man sticht in dieses Grübchen ein und führt die Kanüle schräg aufwärts bis zur Knochenfühlung."

Nach meiner Beschreibung der Lage des Foramen pal. maj. sind die Anhaltspunkte, das Foramen direkt zu erreichen, sehr unsicher; jedoch bereitet eine ungefähre Bestimmung keine Schwierigkeit. Die sicherste Methode ist zweifellos das Abtasten des

Processus pyramidalis ossis palatini und das Aufsuchen der tiefsten Konkavität der Gaumenschleimhaut, des sog. Grübchens, welches das Foramen andeutet. Das Grübchen ist gut zu sehen, wenn man die Schleimhaut mit einem Wattebausch, getränkt mit 3%igem H_2O_2, abtupft; das Grübchen ist als übrigbleibende schäumende Stelle zu erkennen.

Wenn man nun noch die Tatsache berücksichtigt, daß das Foramen an den von mir untersuchten 352 Schädeln in keinem Falle vor dem vorletzten Molaren lag, so wird es keine Schwierigkeiten bereiten, das Injektionsdepot vor das Foramen zu bringen.

Nach Kantorowicz, Moral und Sicher beträgt die Dicke der Weichteilschicht über dem For. etwa 1 cm. Entsprechend der durch die Möglichkeit der Mundöffnung bestimmten Nadelrichtung ist der Einstichpunkt entsprechend medialwärts zu wählen.

Da mit dem Nervus pal. ant. die gleichnamige Arterie das Foramen auf demselben Wege verläßt, besteht natürlich die Gefahr ihrer Verletzung.

Nach Sicher ist eine Gefäßverletzung gerade hier nicht selten, soll jedoch völlig harmlos sein.

Weinberger will bei einer einseitigen Lokalanästhesie durch Anstechen der Vene eine Empfindungslosigkeit des ganzen harten Gaumens beobachtet haben. Er nennt diese Erscheinung „Wetterleuchten", weil der ganze harte Gaumen schlagartig weiß wurde, hervorgerufen durch die Anämie; ein Teil der Wange und die Nase kann auch beteiligt sein.

Hirschel will von der Leitungsanästhesie am For. pal. maj. nichts wissen; er erwähnt sie überhaupt nicht. Seiner Ansicht nach sind am Oberkiefer „die Tuberinjektion und die Infraorbitalinjektion für alle Zwecke ausreichend".

Es gibt Autoren, die das For. pal. maj. oder besser gesagt den Canalis pterygopalatinus als die direkte Verbindung zwischen Mundhöhle und Flügelgaumengrube als Weg für die Injektionsnadel benutzen wollen, um das Injektionsdepot vor das Foramen rotundum zu setzen. Durch Blockierung des gesamten 2. Trigeminusastes soll der ganze Oberkiefer analgetisch gemacht werden; Hubmann nennt diese Art der Anästhesie, ähnlich der Mandibularanästhesie, Maxillaranästhesie.

Die Unterbrechung des Nervus maxillaris unmittelbar am Foramen rotundum hat Matas zuerst versucht (Braun). Er nimmt aber nicht den Weg durch das For. pal. maj., sondern er sticht die Nadel am unteren Rande des Jochbogens ein und führt sie entlang der hinteren Fläche des Oberkiefers in die Fossa pterygo-

palatina. Denselben Weg benutzt auch Schlösser für „seine Alkoholinjektion", jedoch von der Außenhaut.

Payr hat als Weg zum Foramen rotundum den durch die Orbita vorgeschlagen.

Braun beschreibt den Weg zum Foramen rotundum durch den Canalis pterygomaxillaris und zwar folgendermaßen: „... den Weg durch das Foramen palatinum majus hat Hoffer angegeben. Von dem medialwärts vom letzten Molarzahn gelegenen Foramen führt der Canalis pterygo-palatinus in gerader Linie zum Foramen rotundum. Letzteres ist vom For. pal. etwa $3^1/_2$ cm entfernt. Es gelingt leicht bei weit geöffnetem Munde, eine dünne Hohlnadel in den Kanal einzuführen und bis zum For. rot. vorzuschieben. Fehlwege der Nadel und Nebenverletzungen sind hierbei ausgeschlossen. Die Erfahrung muß noch zeigen, in welchem Prozentsatz das Verfahren gangbar ist. Gordysevskij hat 16mal die Unterbrechung des Nervus max. durch den Canalis pterygo-palatinus ausgeführt, aber nur 8mal befriedigende Betäubung erhalten. Anatomische Untersuchungen an 90 Schädeln zeigten, daß infolge eines oft beträchtlichen Abstandes des Kanülenendes vom For. rot. und infolge der Gefahr, in die Fissura orbitalis superior zu geraten, das Verfahren keine größere Sicherheit gewährt. Ginestet führt die Hohlnadel durch das For. pal. maj. neben dem Weisheitszahn 33 mm ein und entleert 2—3 ccm 2%iger Novokainlösung. Vollständige Betäubung findet er nur an den Molaren und am 2. Praemolaren, während alle anderen Eingriffe noch schmerzhaft sind. Die Möglichkeit einer Infektion der Fossa pterygomaxillaris besteht, ihre Gefahr ist nicht zu unterschätzen."

„Adrion und Hoenig beobachten bei der Einspritzung durch den Canalis pterygo-palatinus einen bedrohlichen Kollaps, den sie auf eine Gefäßverletzung zurückführen. Die Erfahrungen von Sékoulitsch bei diesem Einspritzweg waren nicht besonders gut. Anatomische Untersuchungen an 76 Präparaten ergaben große Verschiedenheiten im Verlauf des Kanals, sodaß die Nadel in den Canalis opticus oder den Sinus sphenoidalis gelangen kann. Starobinskij war mit der Methode zufrieden, zitiert aber Jasenetzky-Woina, der in 24% der von ihm untersuchten Fälle den Kanal so verengt fand, daß er für eine Hohlnadel nicht durchgängig war."

Moral verweist, nachdem er die anatomischen Verhältnisse am Foramen untersucht hat, auf die Injektionstechnik von Carrea, Adrion und Hoenig.

Auch Euler und Fischer empfehlen, mit der Injektionsnadel durch den Canalis pterygopalatinus vorzudringen.

Kantorowicz, der das Eindringen in den Kanal für unnötig hält und alle Nachteile der intraoralen Injektion in die Flügelgaumengrube schildert — wie Durchstechen der infizierten Schleimhaut, Unübersichtlichkeit des Operationsfeldes und schlechte Orientierung

über die Nadelspitze —, hält es doch für nötig, die Technik von Carrea zu verteidigen, wenn er schreibt: „Der intraorale Weg (in die Flügelgaumengrube zu gelangen) ist 1921 von Carrea fundamental verbessert worden. Er empfiehlt als Zugang zur Fossa pterygoidea den Canalis pal., in den er durch das For. pal. maj. eindringt. Dieser durch Einfachheit verblüffende gradlinige Weg, der jedes Abirren ausschließt, ist nach jetzt vorliegenden ausgedehnten Erfahrungen gefahrlos, und die anfänglich sich an die Infektionsgefahr anschließenden Bedenken haben sich als hinfällig erwiesen, wobei allerdings tadellose Asepsis im strengsten Sinne des Wortes Voraussetzung ist.

Der Kanal verläuft in rein senkrechter Richtung zur Kauebene, man kann in ihn mit gerader Nadel bei weit geöffnetem Munde eindringen . . .“

Nachdem Kantorowicz nun die Einstichstelle bestimmt hat, schreibt er weiter: „. . . Meist kommt man sofort in das Foramen hinein, führt in dem engen Kanal die Nadel im ganzen 4 cm also noch weitere 3 cm in die Höhe, bis sie auf knöchernen Widerstand stößt und befindet sich dann unmittelbar vor dem Foramen rotundum, um hier 2 ccm Flüssigkeit zu entleeren. Ein grober und vermeidbarer, aber unbedenklicher Fehler ist es, die Nadel hinter dem harten Gaumen hochzustoßen, wobei man in die Choanen eindringt.“

Hubmann berichtet 1924 über die Stammanästhesie des Nervus maxillaris durch das For. pal. maj. Er stützt sich auf die Angaben von Adrion und Hoenig, Euler und Fischer. Ihm standen zum Studium der anatomischen Verhältnisse aber nur 10 Schädel zur Verfügung.

Nach anatomischen Angaben über den Nervus maxillaris schreibt Hubmann: „Alle genannten Nervenäste werden durch das Injektionsdepot am For. rot. in ihrer Reizleitung unterbrochen.

Wie bei der Mandibularanästhesie ein einziger Einstich genügt, um den Nervus mandibularis zu blockieren, so genügt es bei der Maxillaranästhesie, ein einziges Mal einzustechen, um den ganzen Nervus maxillaris samt seinen Abzweigungen anästhetisch zu machen.“

„Der einfachste Weg, der mit unfehlbarer Sicherheit zu dem For. rot. führt, ist der durch das For. pal. maj. und den Canalis pterygomaxillaris . . .

Der Weg durch das For. pal. maj. durch den Canalis pterygomaxillaris dagegen führt automatisch zum Foramen rotundum. Es bedarf dazu keinerlei Technik. Die knöcherne Wandung des Canalis pterygomaxillaris läßt die Injektionsnadel nicht vom richtigen Weg abweichen. Das einzige, was man finden muß, ist das For. pal. maj.“

Hubmann beschreibt dann ganz genau die Technik der Injektion. Zur Auffindung des Foramen empfiehlt er, trotzdem er vorher

die Lage des Foramen ganz genau bestimmt hat, Abtasten des trichterförmigen Foramen und der hinteren Knochenleiste. Die Kanüle braucht dabei nicht länger als 4 cm zu sein. Er hat nämlich ganz genau die Länge des Canalis pterygomax. gemessen; sie beträgt 3,2 cm. Die Dicke der Weichteile 0,5 cm zählt er dazu und bekommt als Entfernung des Einstichpunktes zum For. rot. eine Strecke von 3,7 cm. Mit Hilfe dieser seiner Messungen will Hubmann bis auf 2—3 mm an das Foramen rot. herankommen.

Das Vorschieben der Nadel bereitet, so schreibt der Autor, keine Schmerzen, Gefäßverletzungen sollen sehr selten sein. Störende Hämatombildung hat Hubmann nicht bemerkt. Als weitere Vorteile dieser Injektionstechnik wird berichtet, daß — außer bei einem Kollegen — ein Nadelbruch nicht vorgekommen sei; selbst eine abgebrochene Nadel könne nicht so viel Unheil anrichten wie z. B. bei der Mandibularanästhesie. Ein Eindringen der Nadel in das Foramen rotundum sei ausgeschlossen, doch gibt er zu, daß durch Diffusion des Mittels in das Foramen rot. unangenehme Nebenerscheinungen wie Doppelsehen, Hitzegefühl, Schielen, Flimmern vor den Augen auftreten könne, jedoch sei dies harmlos und verschwinde mit der anästhetischen Wirkung. „Man bedient sich der Maxillaranästhesie aus demselben Grunde wie der Mandibularanästhesie gegenüber der Endanästhesie."

An den 352 mazerierten Schädeln habe ich den Canalis pterygomaxillaris genau untersucht; ich habe die Entfernung For. pal. maj. zum For. rotundum gemessen und den Kanal, wie schon vorher beschrieben, sondiert. Die angeführten Argumente, die zur Ausführung einer Injektion Veranlassung geben, wie sie etwa von Hubmann und Kantorowicz beschrieben werden, habe ich aber nicht bestätigt gefunden, zunächst den „verblüffenden, gradlinigen Weg" zum Foramen rotundum, wie sich Kantorowicz ausdrückt, der „automatisch" (Hubmann) zum Foramen rotundum führt und „jedes Abirren ausschließt" (Kantorowicz). Die Flügelgaumengrube mit der Lage des Foramen rot. und Canalis pterygopalatinus ist in Abb. 17 u. 18 gut zu sehen. Zur Veranschaulichung der von mir gefundenen Möglichkeiten der Nadelführung vom For. pal. maj. zum For. rot. hatten wir Röntgenaufnahmen angefertigt. Da jedoch durch die kompakten Knochenmassen starke Verschattungen hervorgerufen wurden, die das Bild undeutlich machten, bin ich gezwungen, statt deren eine chematische Darstellung zu geben.

Die folgenden Zeichnungen sollen den Canalis pterygomaxillaris mit eingeführter Sonde durch das For. pal. maj. im Längsschnitt darstellen. Der Schnitt ist parallel der Medianebene gedacht.

Die Darstellung 1 entspricht der Sondenlage in Abb. 17. In diesem Falle wäre bei genügender Weite des Can. pterygopalatinus eine Nadelführung nach Carrea, Hoffer, Hubmann und Kantorowicz möglich.

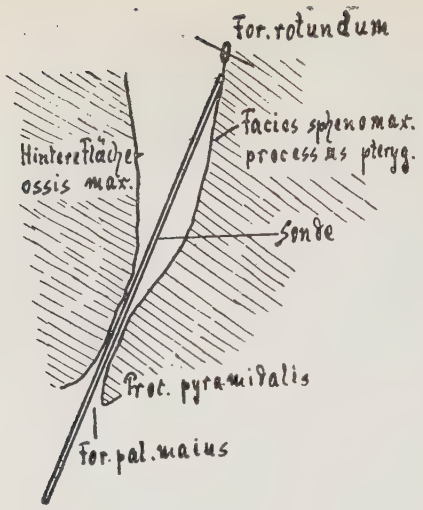

Darstellung 1.

Sonde durch den Can. Pal. führt unmittelbar vor das Foramen rotundum.

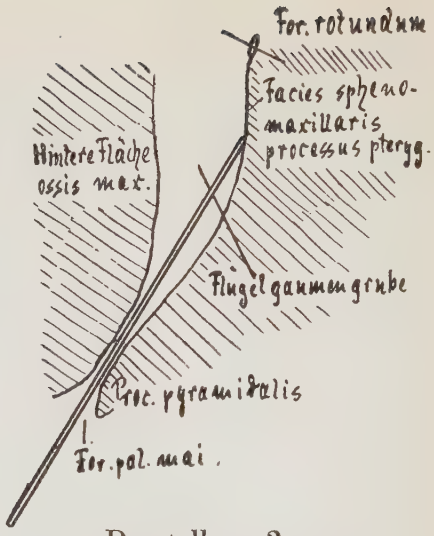

Darstellung 2.

Can. pterygomax. ist abgeknickt, daher Sonde nicht zum Foramen rotundum.

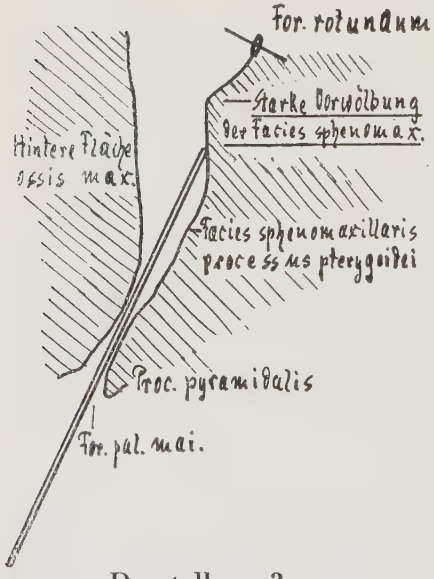

Darstellung 3.

Durch starke Vorwölbung der Facies sphenomax. Sonde nicht zum For. rot.

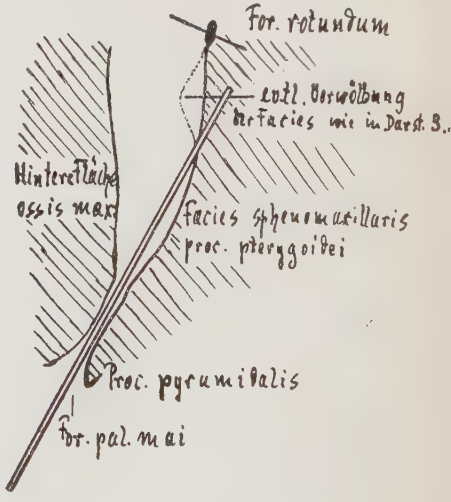

Darstellung 4.

Sonde trifft auf laterale Fläche des processus pterygoideus

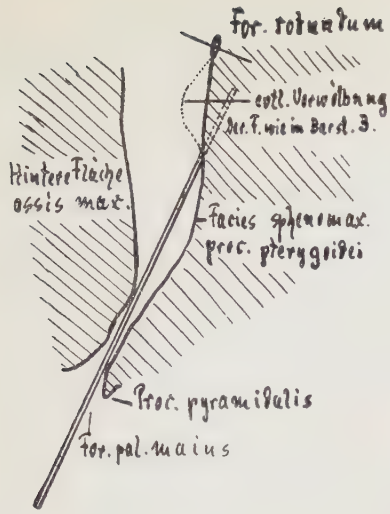

Darstellung 5.

Sonde stößt an der Facies sphenomax. vorbei in die Gegend des Can. pterygoideus.

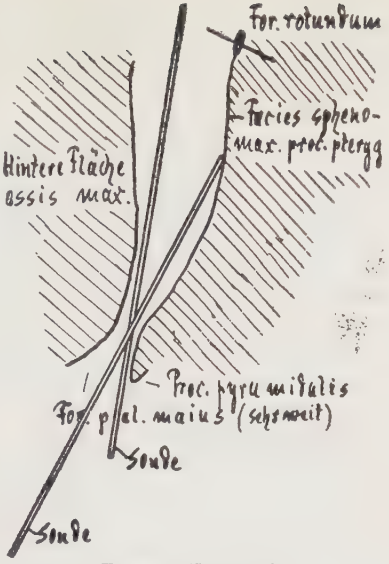

Darstellung 6.

Infolge geräumigen Kanals keine Führung der Sonde.

Durch Abknickung des Kanals (Darstellung 2) oder der vorderen Fläche des Processus pterygoideus (Darstellung 3) war es in 55 Fällen (15,4%) nicht möglich, das Foramen rotundum überhaupt zu erreichen (Abb. 18).

In weiteren 85 Fällen (24%) traf die Spitze der Sonde auf die laterale Fläche des Processus pterygoideus, wie es in Darstellung 4 gezeigt werden soll.

Und in 175 Fällen (70%) war es möglich, mit der Sonde in die Gegend des Canalis pterygoideus zu gelangen (Darstellung 5).

Natürlich werden diese typischen Erscheinungen oft in einander übergehen. Z. B. wird die Darstellung 3 und 4 wie 3 und 5 häufig in einander verschmelzen, da ja die in Darstellung 3 besonders gezeigte Wölbung der Facies sphenomaxillaris des Processus pterygoideus oft das Abgleiten der Sonde nach innen oder außen bewirkt.

Die Darstellung 6 zeigt, wie die Sonde ohne jeden Widerstand infolge eines sehr geräumigen Kanals außer der Richtung zum For. rot. auch die über die Flügelgaumengrube hinaus vielleicht zum For. opt. oder zur Fissura orbitalis inferior oder superior nehmen kann. In 71 Fällen (19,9%) habe ich diese Möglichkeit beobachtet.

In einem Falle ließ sich sogar die Sonde direkt durch das For. rot. führen.

Durch diese Beispiele ist es ganz erklärlich, daß das Injektionsdepot schließlich gar nicht dort angelegt wird, wo man es wünscht; denn am Lebenden ist durchaus keine Kontrolle möglich, wo sich die Nadelspitze befindet. Somit ist es nicht verwunderlich, wenn Gordysevskij bei 16 Injektionen nur bei 8 eine „befriedigende Betäubung" erhalten hat, daß es Ginestet nicht gelang den ganzen 2. Trigeminusast zu blockieren und daß die Erfahrungen von Sékoulitsch nicht besonders gute waren.

Die Möglichkeit der Darstellung 6, in die Fissura orbitalis superior oder in die Nähe des Foramen opticum zu gelangen, wird von Gordysevskij und Sékoulitsch bestätigt. Eine genaue Bestimmung der Entfernung For. pal. maj. — For. rot. würde diese zuletzt angeführte Möglichkeit wohl ausschließen, doch sind die angegebenen Zahlen für diese Entfernung von einander verschieden, nach Braun 35, nach Ginestet 33, nach Hubmann 32 und nach Kantorowicz 30 mm.

Nach meinen Messungen ergab sich ein Mittelwert von 34 mm bei einer Schwankung von 22—40 mm.

Bei einem Eingehen mit der Injektionskanüle in den Canalis pterygopalatinus läßt sich also nicht mit Sicherheit feststellen, ob sich die Spitze noch weit vor dem Foramen rotundum befindet oder schon darüber hinaus vielleicht am For. opticum, in der Fissura orbitalis inferior oder superior.

Sogar Hubmann, der sich intensiv mit dieser Injektionstechnik befaßt hat, beobachtete nach der Injektion Doppelsehen, Hitzegefühl, Schielen, Flimmern vor den Augen, was nach meiner Schilderung durchaus zu verstehen ist.

Abgesehen von der Unsicherheit der Nadelführung gibt es noch zahlreiche Fälle, bei denen die Einführung einer Hohlnadel infolge der Enge des Kanales überhaupt unmöglich ist. Dergleichen Beispiele hat Jasenetzky-Woina in 24 % seiner untersuchten Fälle gefunden. Nach meinen Untersuchungen sind es nur 6,8 %. Ich muß jedoch noch die Fälle berücksichtigen, bei denen der Kanal wohl für eine Hohlnadel durchgängig aber doch so eng ist, daß die Nadel am mazerierten Schädel nur mit starker Reibung an der Kanalwandung einzuführen ist. Denke man sich nun den Kanal angefüllt mit Weichteilen, Gefäßen und Nerven, so wäre ein Mazerieren der gesamten Weichteile unausbleiblich. Im Ganzen sind dies 31,6 % aller Kanäle, die also ein Eindringen unmöglich machen.

Glaubwürdig ist es, wenn Adrion und Hoenig den „bedrohlichen Kollaps bei der Einspritzung" auf Gefäßverletzung zurückführen.

Besonders hervorheben muß ich die Warnung von Ginestet vor einer Infektion in der Nähe der Schädelbasis: „Die Möglichkeit einer Infektion der Fossa pterygoidea besteht, ihre Gefahr ist nicht zu unterschätzen."

Aus all diesen geschilderten Gründen, der Unsicherheit der Nadelführung, der Gefahr einer Verletzung der Weichteile im Canalis

palatinus und einer Infektion in der Nähe der Schädelbasis, dürfte der Methode so schwere Mängel anhaften, daß ihre Anwendung nur statthaft ist, wenn kein anderer Weg, zum Foramen rotundum zu gelangen, möglich ist.

Zusammenfassung der Ergebnisse der Untersuchung an den maz. Schädeln der Sammlung des Anatomischen Instituts.

1. Für die Form des For. pal. maj. läßt sich keine Norm angeben.
   In 147 Fällen (41,8%) oval,
   In 39 Fällen (11,0%) fast rund,
   häufig dreieckig, manchmal myrthenblattförmig,
   in 128 Fällen (36,3%) trichterförmig.
2. Größe des For. pal. maj.:
   Durchschnittswert für den Längsdurchmesser 4,8 mm,
   für den Querdurchmesser 2,9 mm,
   bei einer Schwankung von 3—9 und 1,5—5 mm.
3. Ueber die Lage des For. lassen sich keine genauen Angaben machen, das For. lag in keinem Falle vor dem vorletzten Molaren.

Abstand der Foramina pal. maj.	Mittelwert	Schwankung
a) von einander	2,9 cm	1,8— 3,9 cm
b) vom Foramen inc.	3,9 „	2,5— 4,7 „
c) von den Berührungsstellen von $\frac{1}{1}$	5,0 „	3,4— 6,2 „
d) von der dist. Schneidekante von $\frac{3}{3}$	4,2 „	2,5— 5,0 „
e) vom Alveolarkamm in der Gegend der Mol.	7,8 mm	2,0—17,0mm

4. Foramina minora:
   Zahl: gewöhnlich 2, manchmal 1 oder 3.
   Größe: im Verhältnis zum For. pal. maj. gewöhnlich sehr klein, am kleinsten das lateral gelegene. Zuweilen erreicht ein For. min. die Größe des For. pal. maj.
   Lage: hinter dem For. pal. maj. im Bereich des Processus pyramidalis ossis palatini oder zwischen diesem und dem Proc. alveolaris.
5. Canalis pterygopalatinus:
   In 68,5% aller Fälle bequeme Sondierung (Canalis sehr geräumig),
   In 24,8% aller Fälle starke Reibung an der Wandung
   In 6,8% aller Fälle keine Sondierung möglich,
   Also in 31,6% Sondierung erschwert.

6. Möglichkeiten der Kanülenführung vom For. pal. maj. zum For. rotundum:

In 15,4% nicht möglich, das For. rot. zu erreichen,

In 24,0% Spitze der Nadel auf die laterale Fläche des Processus pterygoideus,

In 70,0% Spitze der Nadel in die Gegend des Canalis pterygoideus.

In 19,9% Möglichkeit der Abirrung der Nadel in die Gegend der Fissura orbitalis superior oder inferior oder des For. opticum (infolge eines sehr geräumigen Can. pal.)

Literaturangabe.

Adrion & Hoenig: Die Stammanästhesie des Nervus maxillaris. D. M. Z. S. 269.

Braun: Die örtliche Betäubung. 8. Aufl. Leipzig 1933.

I. U. Carrea, Buenos Aires: Stammanästhesie des N. V. 2 durch den Canalis palat. post. — Ref. Z. R. 1921, Nr. 46.

— — Technik der Leitungsanästhesie des Oberkiefernerven durch den hinteren Gaumengang. — Ref. D. Z. W. 1926, Nr. 4.

Corning: Lehrbuch der Topographischen Anatomie. 2. Aufl. Wiesbaden 09.

Fischer: Die örtliche Betäubung in der Zahnheilkunde mit besonderer Berücksichtigung der Schleimhaut- und Leitungsanästhesie. Berlin 1933. 8. Aufl.

Fliege: Eine neue verbesserte Injektionsspritze. Z. R. 1924. Nr. 21.

Härtel: Die Lokalanästhesie. Stuttgart 1920. 2. Aufl.

Hesse, Lendle, Schoen: Allgemeinnarkose und örtliche Betäubung. Leipzig 1934. Verl. Barth.

Hirschel: Lehrbuch der Lokalanästhesie. Wiesbaden 1913.

Hubmann: Die Maxillaranästhesie. Z. R. 1925. Nr. 9.

— — Stammanästhesie des Nervus maxillaris durch das For. pal. maj. Z. R. 1924. Nr. 47.

Kantorowicz: Klinische Zahnheilkunde. 3. Aufl. Berlin.

v. Lenhossek: Topographie der Nerven mit Rücksicht auf die Leitungsanästhesie. Scheff.: Handbuch der Zahnheilkunde. Wien, Lpzg. 1922.

Moral: Die Leitungsanästhesie im Ober- und Unterkiefer. Berlin 1931.

Müller-Widmann: Die Lokalanästhesie zur Extraktion der Zähne. Berlin, Lpzg. 1921.

Neumann: Führer durch die operative Zahnheilkunde. Berlin 1929.

Peckert: Ueber Lokalanästhesie. Habilitationsschrift, Heidelberg 05.

Port Euler: Lehrbuch der Zahnheilkunde. 4. Aufl. München 1934. Verl. Bergmann.

Scheff: Handbuch der Zahnheilkunde. Wien, Lpzg. 1922.

Seidel: Beiträge zur Vermeidung von Mißerfolgen in der modernen Injektionsanästhesie. D. M. f. Z. 1911. Heft 12.

— — Die häufigsten Fehler in der Technik der Injektionsanästhesie. D. Z. W. 1924.

— — Ueber strittige Fragen in der Lokalanästhesie und deren Klärung. Deutsche Zahnheilkunde 1913. Heft 31.

Seitz: Die zahnärztliche Lokalanästhesie. Lpzg. 1903.
Sicher: Anatomie und Technik der Leitungsanästhesie im Bereiche der Mundhöhle. Berlin 1925.
Sicher und Tandler: Anatomie für Zahnärzte. Wien u. Berlin 28.
Smith, Arthur: Block Anästhesia. St. Louis 1921.
Sobotta: Grundriß der deskriptiven Anatomie des Menschen. München 1907.
Spalteholz: Handatlas der Anatomie des Menschen. 10. Aufl. Lpzg. 1921.
Weinberger, Walter: Empfindungslosigkeit des ganzen harten Gaumens nach einseitiger Lokalanästhesie. Z. R. 1932, H. 16, S. 651.
Wetzel: Lehrbuch der Anatomie für Zahnärzte. 4. Aufl. Jena 1930.

Lebenslauf.

Am 26. Januar 1912 wurde ich als Sohn des Lehrers Heinrich Schäfer und seiner Ehefrau Anna Kunigunde, geb. Krey in Sandberg im Kreise Fulda geboren.

Nach vierjährigem Volksschulbesuch in Sandberg wurde ich in die „Höhere Knaben- und Mädchenschule" in Treysa aufgenommen und besuchte diese sechs Jahre lang. Dann absolvierte ich die letzten drei Klassen der Oberrealschule in Alsfeld (O. H.) und bestand dort im Jahre 1931 die Reifeprüfung.

Vom S. S. 1931 bis W. S. 1933/34 und vom W. S. 1934/35 bis S. S. 1935 war ich als ordentlicher Studierender der Zahnheilkunde in Marburg immatrikuliert, legte nach vier Semestern meine zahnärztliche Vorprüfung ab und bestand am 26. November 1935 mein Staatsexamen.

Meine akademischen Lehrer waren die Herren Professoren und Dozenten:

Baumann, Baur †, Boeminghaus, Dittler, Eimer, Fliege, Göppert, Grüneisen, Jacobshagen, Klapp, Kunzendorf, Loebell, Meerwein, Nauck, Pfannenstiel, von Reckow, Rix, Ruete, Seidel †, Strecker, Versé.

Herrn Prof. Dr. Fliege bin ich für die Ueberlassung der Arbeit und für seine Unterstützung zu Dank verpflichtet.